

## Physiotherapie bei Patellaspitzenyndrom

### Le jumper's knee en physiothérapie

NICOLAS MATHIEU

Das Patellaspitzenyndrom, auch Jumper's Knee genannt, ist bei azyklischen Sportarten relativ häufig anzutreffen. In der Rehabilitation wird besonderes Augenmerk auf ein auffälliges Kraftdefizit im M. quadriceps gelegt.

Das Patellaspitzenyndrom ist auch unter der Bezeichnung «jumper's knee» (Springerknie) bekannt. Blazina et al. beschrieben es erstmals 1973 [1]. Es ist durch Schmerzen im vorderen Kniebereich gekennzeichnet, insbesondere auch spürbar bei der Palpation der Patellasehne an der inferioren Patellaspitze.

Das Syndrom kann als Überlastungsstörung klassifiziert werden infolge wiederholter Sprünge und Richtungswechsel [2]. Bei azyklischen Sportarten führen Sportler bei allen Trainingseinheiten und Wettkämpfen zahllose Richtungswechsel und Sprünge aus [2]. Dabei wirkt die exzentrische Aktivität des M. Quadriceps in der Bremsphase und bei der Landung aggressiv auf die Sehne ein [3].

Die Prävalenz des Patellaspitzenyndroms beträgt zum Beispiel im Basketball, einer typischen azyklischen Sportart, etwa 32 Prozent [4].

#### Mehr als eine Sehnenentzündung

In der ersten Behandlungsphase werden die meisten Patienten mit Patellaspitzenyndrom medizinisch und physiotherapeutisch behandelt. Es ist wichtig, die Störung frühzeitig zu erkennen und zu diagnostizieren, da eine schnelle Progression nicht selten ist. Medikamentös wurde traditionell mit nicht-steroidalen Entzündungshemmern (NSAR) behandelt. Heute verschreiben Sportmediziner NSAR beim Patellaspitzenyndrom zurückhaltender, denn es wird immer offensichtlicher, dass das Sehnenproblem nicht rein entzündungsbedingt ist. Folglich bieten NSAR keinen signifikanten langfristigen Nutzen [5].

Klinisch gesehen verursacht ein Kraftdefizit des Quadriceps das Patellaspitzenyndrom. Dieses beeinträchtigt die Bewegungskontrolle entweder aufgrund eines Schutzmechanismus oder einer Schmerzhemmung [6].

La tendinopathie rotulienne, aussi appelée jumper's knee, survient assez fréquemment dans les sports acycliques. La réadaptation prête une attention particulière à un éventuel déficit du quadriceps.

La tendinopathie rotulienne est aussi connue sous le nom de *jumper's knee* (genou du sauteur). Décrite pour la première fois en 1973 [1], elle se caractérise par une douleur antérieure du genou lors de la palpation du tendon rotulien sur le pôle inférieur de la rotule.

Le syndrome peut être classé parmi les pathologies de surutilisation, secondaire à des sauts et des changements de direction répétés [2]. Les sports acycliques amènent les athlètes à réaliser d'innombrables changements de direction et sauts lors des entraînements ou des compétitions [2]. L'action frénatrice (excentrique) du quadriceps agresse le tendon lors des phases de freinage et de réception des sauts [3]. Dans le basketball, activité sportive acyclique par excellence, la prévalence de cette pathologie est par exemple d'environ 32 % [4].

Die Prävalenz des Patellaspitzenyndroms beträgt im Basketball etwa 32 Prozent. | Dans le basketball, la prévalence de la tendinopathie rotulienne est d'environ 32%.

<b>Ruhigstellung</b>	<ul style="list-style-type: none"> <li>– Sportpause in jeweiliger Sportart</li> <li>– Temporäre Ruhigstellung</li> <li>– Tiefe Querfriktionen</li> <li>– Elektrotherapie (Antalgie)</li> <li>– Ultraschall</li> <li>– Extrakorporale Stosswellen</li> </ul>
<b>Belastungsaufbau (physische Aktivität)</b>	<ul style="list-style-type: none"> <li>– Moderates Training</li> <li>– Optimales Aufwärmen</li> <li>– Dehnen verkürzter Muskeln</li> <li>– Konzentrische und exzentrische Kräftigung des Quadrizeps</li> </ul>
<b>Weiterer Aufbau (Kraft)</b>	<ul style="list-style-type: none"> <li>– Isokinetisches Training, Training in eingeschränkten Winkeln oder mit hoher isokinetischer Geschwindigkeit/konzentrisch – exzentrisch Modus</li> <li>– Squats auf schiefer Ebene</li> <li>– Plyometrische Übungen</li> </ul>
<b>Alternative Behandlungen</b>	<ul style="list-style-type: none"> <li>– Tiefe Querfriktionen</li> <li>– Stosswellentherapie</li> <li>– Dry Needling</li> </ul>
<b>Rückfallprävention</b>	<ul style="list-style-type: none"> <li>– Kräftigung in offener, halb geschlossener und geschlossener Kette weiterführen</li> <li>– Taping</li> <li>– Orthopädische Einlagen</li> </ul>
<b>Chirurgischer Eingriff</b>	Falls konservative Therapie nicht wirkt

Tabelle 1: Übersicht zur Behandlung beim Patellaspitzensyndrom.

**Der «Kamelrücken» bei der isokinetischen Kraftkurve**

In den Jahren 2007 und 2019 berichteten Dauty et al. bei Basketballspielern im Leistungssport mit Patellaspitzensyndrom von einem Kraftdefizit der Knie-Extensoren von 25 Prozent ( $\pm 10$ ) bei einer Winkelgeschwindigkeit von 60°/s [7, 17]. Sie stellten dieses Kraftdefizit auch in Verbindung mit dem anormalen Verlauf der isokinetischen Kurve: Die Kurve weist zwei Erhöhungen auf und wird deswegen auch als «Kamelrücken» bezeichnet.

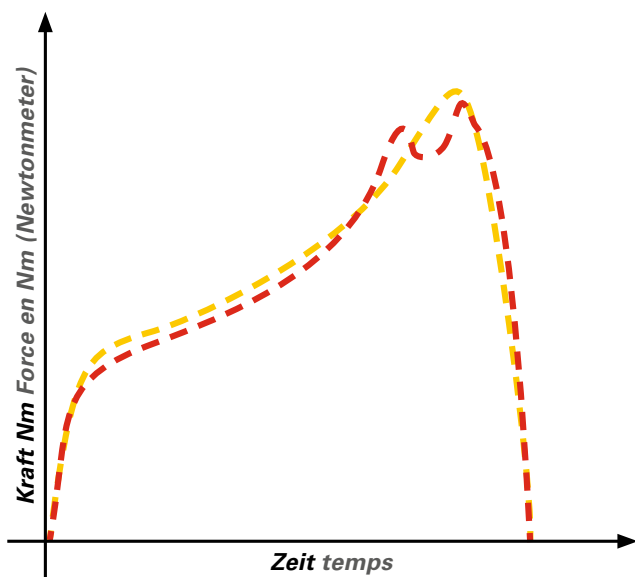


Abbildung 1: Isokinetische Kraftkurve des M. quadriceps: gelb normal, rot mit «Kamelrücken»-Phänomen. | Illustration 1: Courbe isocinétique du quadriceps: normale (en jaune), déroulement anormal «en dos de chameau» (en rouge).

**Plus qu'une inflammation tendineuse**

Au stade initial du traitement, la plupart des patients atteints de tendinopathie rotulienne ont un traitement médical et de la rééducation. La reconnaissance et le diagnostic précoces de cette affection sont essentiels car il n'est pas rare qu'elle ait une progression rapide. Le traitement habituel reposait sur les anti-inflammatoires non stéroïdiens (AINS). Les médecins du sport les prescrivent actuellement moins car il apparaît de plus en plus que cette atteinte tendineuse n'est pas purement inflammatoire. Par conséquent, les AINS n'apportent pas de bénéfices significatifs à long terme dans ce type de tendinopathie [5].

D'un point de vue clinique, c'est un déficit de force du quadriceps qui génère la tendinopathie rotulienne. Celui-ci conduit à une altération du contrôle moteur, par mécanisme de protection ou inhibition induite par la douleur [6].

**Courbe de force isocinétique en «dos de chameau»**

En 2007 et 2019, Dauty et al. ont fait état d'un déficit de force des extenseurs du genou de 25 ( $\pm 10$ ) % à une vitesse angulaire de 60°/s chez les joueurs de basketball de haut niveau [7, 17]. Ils ont mis en évidence une association avec un déroulement anormal de la courbe isocinétique: la courbe présente deux bosses et est de ce fait appelée «courbe en dos de chameau» (illustration 1). Cette perte de force et la représentation graphique anormale de la courbe de force isocinétique seraient une conséquence mécanique de la tendinopathie rotulienne et expliqueraient la perte de performance athlétique.

La «courbe en dos de chameau» a été utilisée pour développer des programmes de rééducation ciblés [8]. Dans ces

<b>Phase de repos</b>	<ul style="list-style-type: none"> <li>– Pause du sport pratiqué</li> <li>– Immobilisation temporaire</li> <li>– Massages par frictions transverses profondes (deep frictions)</li> <li>– Électrothérapie à visée antalgique</li> <li>– Ultrasons (à intensité efficace)</li> <li>– Ondes de choc extracorporelles</li> </ul>
<b>Mise en charge (activité physique)</b>	<ul style="list-style-type: none"> <li>– Entraînement modéré</li> <li>– Échauffement adéquat</li> <li>– Étirements des muscles hypoextensibles</li> <li>– Renforcement du quadriceps en mode concentrique et excentrique</li> </ul>
<b>Mise en charge (force)</b>	<ul style="list-style-type: none"> <li>– Tonification isocinétique dans des degrés bien définis ou à haute vitesse/en mode concentrique et excentrique</li> <li>– Squats sur plan incliné</li> <li>– Exercices plyométriques</li> </ul>
<b>Traitement alternatif</b>	<ul style="list-style-type: none"> <li>– Deep frictions</li> <li>– Ondes de choc extracorporelles</li> <li>– Dry-needling</li> </ul>
<b>Prévention des récives</b>	<ul style="list-style-type: none"> <li>– Poursuite de la tonification en chaîne ouverte, semi-fermée et fermée</li> <li>– Taping</li> <li>– Semelles orthopédiques</li> </ul>
<b>Chirurgie</b>	En cas d'échec du traitement conservateur

Tableau 1: Résumé du plan de traitement de la tendinopathie rotulienne.

rückenkurve» bezeichnet (Abbildung 1). Dieser Kraftverlust und der abnormale Verlauf der isokinetischen Kraftkurve seien eine mechanische Folge des Patellaspitzensyndroms und erklärten auch den Leistungsverlust, so die Forscher.

Die Kamelrückenkurve wurde zur Entwicklung gezielter Rehabilitationsprogramme verwendet [8]. In diesen Programmen wird der Quadrizeps nur in eingeschränkten schmerzfreien Knieflexionswinkeln, zum Beispiel zwischen 0 und 30 Grad, oder mit hoher isokinetischer Geschwindigkeit (240°/s) gekräftigt, um eine Kamelrückenkurve zu vermeiden.

### Stufenweiser Behandlungsplan

Die Behandlung des Patellaspitzensyndroms ist in mehrere Etappen gestaffelt und sollte mit einem konservativen Ansatz beginnen (Tabelle 1). Hierzu gehören eine anfängliche Sportpause (in der jeweiligen Sportart), eine vorübergehende Ruhigstellung, tiefe Querfraktionen, schmerzlindernde Elektrotherapie, Ultraschallbehandlungen (mit wirksamer Intensität) und extrakorporale Stosswellentherapie [9]. Anschließend beginnt der Belastungsaufbau (moderates Training, optimales Aufwärmen), kombiniert unter anderem mit Kryotherapie nach sportlicher Aktivität, Dehnung verkürzter Muskeln sowie mit konzentrischer und exzentrischer Kräftigung des Quadrizeps.

### Kraftaufbau: konzentrisches und exzentrisches Training

Die Behandlung des Patellaspitzensyndroms umfasst idealerweise eine Phase, in der das Kraftdefizit in verschiedenen Knieflexionswinkeln angegangen wird [8]. Beim Patellaspitzensyndrom wird die Muskelkraft nach wie vor noch zu sel-

programmes, le renforcement du quadriceps n'est effectué que dans les amplitudes articulaires non douloureuses, par exemple entre 0° et 30° de flexion du genou, ou à une vitesse isocinétique élevée (240°/s.) afin de ne pas provoquer l'apparition d'une «courbe en dos de chameau».

### Plan de traitement par étapes

Le traitement des tendinopathies rotuliennes est mené par étapes. Il devrait commencer par une approche conservatrice (tableau 1). Celle-ci comprend initialement une pause du sport pratiqué, une immobilisation temporaire, des massages par frictions transverses profondes (deep frictions), de l'électrothérapie à visée antalgique, des ultrasons (à intensité efficace) et des ondes de choc extracorporelles [9]. La mise en charge peut ensuite commencer (entraînement modéré, échauffement adéquat) associée, entre autres, à de la cryothérapie après l'activité sportive, à des étirements des muscles hypo-extensibles ainsi qu'à du renforcement concentrique et excentrique du quadriceps.

### Renforcement: entraînement concentrique et excentrique

Le traitement de la tendinopathie rotulienne comprend idéalement une phase de récupération de la force musculaire déficitaire à différentes amplitudes du genou [8]. Dans ce cas, la force musculaire est encore trop rarement mesurée avec un dynamomètre isocinétique, alors que le déficit de force peut être facilement et précisément mesuré grâce à cet instrument de mesure reproductible (illustration 2) [10].



Abbildung 2: Isokinetischer Krafttest. | Illustration 2: Test isocinétique.

ten mit einem isokinetischen Dynamometer gemessen. Dabei ermöglicht es unkompliziert präzise und reproduzierbare Kraftmessungen (Abbildung 2) [10].

Um die Bremsphase bei Richtungswechsel und Landung vorzubereiten, spielt bei der Rehabilitation des Patellaspitzen-syndroms exzentrisches Training eine wichtige Rolle [3]. Rodriguez-Merchan (2013) zufolge stellt diese Muskeltrainingsvariante die Behandlung der Wahl für Patienten mit Patella-Tendinopathie dar [11]. In der ersten Behandlungsphase müssen Sportler unbedingt Aktivitäten wie übermäßige Sprünge oder sonstige Kniebelastungen vermeiden, weil sie das Problem nur weiter verschlimmern. Wenn die Schmerzen zurückgehen, können die Intensität der rehabilitativen Therapiemaßnahmen sowie des sportspezifischen Trainings langsam erhöht werden.

Die konzentrische und exzentrische isokinetische Kräftigung stellt einen wichtigen Bestandteil für jede Behandlung eines Patellaspitzen-syndroms dar. Die Erhöhung der Muskelkraft in offener kinetischer Kette soll die motorische Kniekontrolle verbessern [12].

### Squats auf schiefer Ebene mit Schritt nach vorne

Für die muskuläre Rehabilitation des Patellaspitzen-syndroms setzen Sportphysiotherapeuten routinemäßig Squats auf einer schiefen Ebene (Decline Squat) ein, um die Intensität der Quadrizepskontraktion zu erhöhen.



Abbildung 3: Einbeiniger Squat auf schiefer Ebene (Knie vor Zehen). Illustration 3: Fente avant sur plan incliné (genou devant orteils).

L'entraînement excentrique joue un rôle clé dans la rééducation du syndrome du tendon rotulien pour préparer la phase de freinage lors des changements de direction et des atterrissages [3]. Selon Rodriguez-Merchan (2013), cette modalité d'entraînement musculaire semble être le traitement de choix de la tendinopathie rotulienne [11]. En phase précoce, les athlètes doivent impérativement éviter les activités telles que les sauts excessifs ou des charges qui impactent le genou car ceux-ci ne font qu'aggraver la situation. Lorsque la douleur commence à s'atténuer, l'intensité de la rééducation et de l'entraînement spécifique au sport peut être lentement augmentée.

Le renforcement isocinétique concentrique et excentrique représente une option pertinente de tout traitement de la tendinopathie rotulienne. L'augmentation de la force musculaire en chaîne ouverte doit permettre un meilleur contrôle moteur du genou [12].

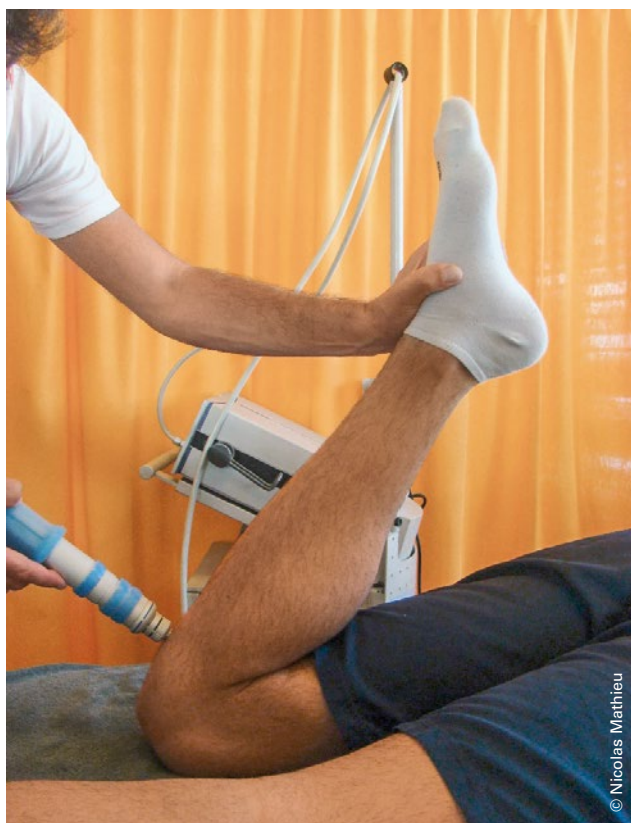### Squats en fente avant sur plan incliné

Des physiothérapeutes du sport utilisent régulièrement les squats en fente avant sur plan incliné pour augmenter la sollicitation du quadriceps. Zellmer et al. (2019) ont montré que la charge du tendon rotulien, le stress d'impulsion, la force du quadriceps, le pic de force du genou et l'angle de flexion du genou sont plus élevés pendant la fente avant lorsque le mouvement antérieur du genou passe devant les orteils (A) (illustration 3) [13]. La charge est moindre si le mouvement





**Abbildung 4: Einbeiniger Squat auf schiefer Ebene (Knie hinter Zehen).**  
Illustration 4: Fente avant sur plan incliné (genou derrière orteils).



**Abbildung 5: Extrakorporale Stosswellentherapie.** | Illustration 5: Traitement par ondes de choc extracorporelles.

Beim einbeinigen Squat auf schiefer Ebene mit Ausfallschritt nach vorne sind die Belastung der Patellasehne, die Kraft des M. quadriceps, das maximale Drehmoment des Knies und der Flexionswinkel des Knies höher, wenn sich das Knie über die Zehen hinausbewegt (A) (Abbildung 3). Dies wiesen Zellmer et al. (2019) nach [13]. Die Belastung beim Schritt ist geringer, wenn das Knie hinter den Zehen bleibt (B) (Abbildung 4). Folglich wird die Patellasehne bei Übung A mehr belastet als bei Übung B.

In der Rehabilitation des Patellaspitzenyndroms werden diese Squats auf schiefer Ebene routinemässig eingesetzt. Deswegen braucht es weitere Forschung, um zu klären, wie stark in dieser Frühphase der Rehabilitation Squats auf schiefer Ebene die Patellasehne belasten. In der Spätphase der Rehabilitation besteht kein Zweifel an deren Nutzen. Der Patient muss diese Trainingsübungen für die Rückkehr zur körperlichen und sportlichen Aktivität unbedingt beherrschen.

### Behandlungsalternativen

In der Literatur ist keine evidenzbasierte Behandlungsmethode der Wahl für das Patellaspitzenyndrom zu finden. Auch ist typisch, dass das Syndrom häufig therapieresistent ist.

Wenn die initiale Behandlung nicht wirkt, suchen Physiotherapeuten und andere Gesundheitsfachkräfte sowie Patienten häufig nach Behandlungsalternativen. Weitere eingesetzte Methoden sind wie erwähnt insbesondere Quersfraktionen

du genou reste en deçà des orteils (B) (illustration 4). Par conséquent, le tendon rotulien subit une charge plus importante pendant l'exercice A que pendant l'exercice B.

Ce type d'exercice est effectué lors de toute rééducation de tendinopathie rotulienne. Dans la mesure où les fentes sur plan incliné provoquent une charge au niveau du tendon rotulien en rééducation précoce, il serait utile que des recherches plus approfondies en étudient les effets et limites. Par contre, l'utilité des fentes avant est indéniable lors du traitement tardif et/ou final car le patient se doit de maîtriser ce type d'exercice pour retourner à l'activité physique ou sportive.

### Alternatives thérapeutiques

La littérature ne propose pas de traitement factuel de choix pour la tendinopathie rotulienne. La non-réponse au traitement est aussi une caractéristique de cette affection.

Lorsque le traitement initial ne porte pas ses fruits, les physiothérapeutes ou autres professionnels de santé ainsi que les patients recherchent de solutions alternatives. D'autres méthodes peuvent être utilisées. Il s'agit notamment des frictions transverses profondes afin de réaligner les fibres collagéniques qui forment l'enthèse [14] ou des ondes de choc extracorporelles (illustration 5). Ces dernières permettent de stimuler le processus de réparation et inhibent la production de métalloprotéases et d'interleukines [3, 15]. Le *dry-needling* constitue aussi une option intéressante [16].

zur Neuausrichtung der Kollagenfasern an der Enthese<sup>1</sup> [14] sowie extrakorporale Stosswellentherapie (Abbildung 5). Die Stosswellentherapie regt Reparaturprozesse an und hemmt die Produktion von Metalloproteasen und Interleukinen [3, 15]. Auch Dry-Needling ist eine interessante Behandlungsoption [16].

Zur Rezidivprävention ist eine Kräftigung in offener, halb geschlossener und geschlossener Kette empfohlen [17]. Es kann auch auf verschiedene Formen von Taping der Patella-sehne, der Kniescheibe [18] sowie das Tragen weicher orthopädischer Einlagen zurückgegriffen werden [9].

### Chirurgie als letzte Option

Falls die konservative Behandlung nicht wirkt, kann ein chirurgischer Eingriff erforderlich werden. Der Zugang erfolgt offen oder arthroskopisch. Das Peritendineum und der Entzündungsherd werden chirurgisch entfernt, die inferiore Patellaspitze reseziert und Sehnenlängsschnitte (zur Entlastung medialer Anteile) vorgenommen. Die allermeisten Patienten sind nach der chirurgischen Versorgung schmerzfrei. Aber eine Wiederaufnahme des Sports ist im Allgemeinen anfänglich nur auf einem tieferen Leistungsniveau möglich [5].

<sup>1</sup> Enthese: Bindegewebe am Sehnen-Knochen-Übergang/Sehnenansatz.

### Literatur | Bibliographie

- Blazina ME, Kerlan RK, Jobe FW et al. (1973) Jumper's knee. *Orthop Clin North Am* 4:665–678.
- Van der Worp H, van der Does HTD, Brink MS et al. (2016) Prospective study of the relation between landing biomechanics and jumper's knee. *Int J Sports Med* 37:245–250. DOI: 10.1055/s-0035-1555858
- Gremion G, Zufferey P (2015) Tendinopathies du sportif: étiologie, diagnostic et traitement. *Rev Med Suisse* 11: 596–601
- Lian OB, Engebretsen L, Bahr R (2005) Prevalence of jumper's knee among elite athletes from different sports: a cross-sectional study. *Am J Sports Med* 33:561–567. DOI: 10.1177/0363546504270454
- Schwartz A, Watson JN, Hutchinson MR (2015) Patellar Tendinopathy. *Sports Health* Sep-Oct;7(5):415–20. DOI: 10.1177/1941738114568775
- Rio E, Kidgell D, Moseley GL et al. (2016) Tendon neuroplastic training: changing the way we think about tendon rehabilitation: a narrative review. *Br J Sports Med* 50:209–215. DOI: 10.1136/bjsports-2015-095215
- Dauty M, Dupré M, Potiron-Josse M, Dubois C (2007) Identification of mechanical consequences of jumper's knee by isokinetic torque measurement in elite basketball players. *Isokinet ExercSci* 15:37–41.
- Rudavsky A, Cook J (2014) Physiotherapy management of patellar tendinopathy (jumper's knee). *J Physiother* 60:122–129. DOI: 10.1016/j.jphys.2014.06.022
- Tibesku CO, Pässler HH (2005) Jumper's knee – a review. *Sportverletz Sportschaden* Jun;19(2):63-71
- Impellizzeri FM, Bizzini M, Rampinini E et al. (2008) Reliability of isokinetic strength imbalance ratios measured using the Cybex NORM dynamometer. *Clin Physiol Funct Imaging* 28:113–119. DOI.org/10.1111/j.1475-097X.2007.00786.x
- Rodriguez-Merchan EC (2013) The treatment of patellar tendinopathy. *J Orthop Traumatol Jun;14(2):77–81. DOI: 10.1007/s10195-012-0220-0*
- Vaillant J (2001) Apprentissage et contrôle moteur. *Kinésithérapie scientifique n°411 Mai*
- Zellmer M, Kernozek TW, Gheidi N, Hove J, Torry M (2019) Patellar tendon stress between two variations of the forward step lunge. *Journal of Sport and Health Science* 8, 235–241
- Loghmani MT, Warden SJ (2009) Instrument-Assisted Cross-Fiber Massage Accelerates Knee Ligament Healing. *J Orthop Sports Phys Ther* 39(7):506–514
- Mellinger S, Neurohr GA (2019) Evidence based treatment options for common knee injuries in runners. *Ann Transl Med* Oct;7(Suppl 7):S249. DOI: 10.21037/atm.2019.04.08
- Dommerholt J, Fernandez-de-las-Penas C. *Trigger Point Dry Needling: An Evidence and Clinical-Based Approach. Elsevier Health Sciences, 2013.*
- Dauty M et al. (2019) Jumper's knee mechanical consequences in professional basketball players: the «Camel's Back curve». *Eur J Appl Physiol. Mar;119(3):735–742. DOI: 10.1007/s00421-018-04064-8. Epub 2019 Jan 4*
- de Vries A et al. (2016) Effect of patellar strap and sports tape on pain in patellar tendinopathy: A randomized controlled trial. *Scand J Med Sci Sports. Oct;26(10):1217-24. DOI: 10.1111/sms.12556. Epub 2015 Sep 17*

Pour prévenir la récurrence, la poursuite de la tonification en chaîne ouverte, semi-fermée et fermée est judicieuse [17]. On peut aussi avoir recours à différents types de *taping* du tendon rotulien ou de la rotule [18] et au port de semelles orthopédiques souples [9].

### La chirurgie en ultime recours

Si le traitement conservateur ne réussit pas, une approche chirurgicale peut être nécessaire. Elle est réalisée par voie ouverte ou arthroscopique. Les principes chirurgicaux comprennent l'excision du para-tendon et du foyer inflammatoire, la résection du pôle rotulien inférieur et les incisions longitudinales du tendon. La grande majorité des patients n'ont plus de douleurs après un traitement chirurgical. Mais, dans un premier temps, un retour au sport n'est généralement possible qu'à un niveau de performance inférieur [5].



**Nicolas Mathieu**, PT MSc, ist Professor an der HES-SO Valais-Wallis (Studiengang Physiotherapie) und Präsident des Schweizerischen Verbands für Sportphysiotherapie.

**Nicolas Mathieu**, PT MSc, est professeur associé à la HES-SO Valais-Wallis (filiale physiothérapie) et président de l'Association Suisse de Physiothérapie du sport.